

Dr. Ignacio Cano Muñoz¹

Diagnóstico prenatal de malformaciones congénitas musculoesqueléticas

(Unidad de Radiodiagnóstico). Este trabajo obtuvo el primer lugar en los trabajos poster en la sección de investigación durante las actividades del I Curso Anual de Ultrasonido- Básico Avanzado 2002.

INTRODUCCIÓN

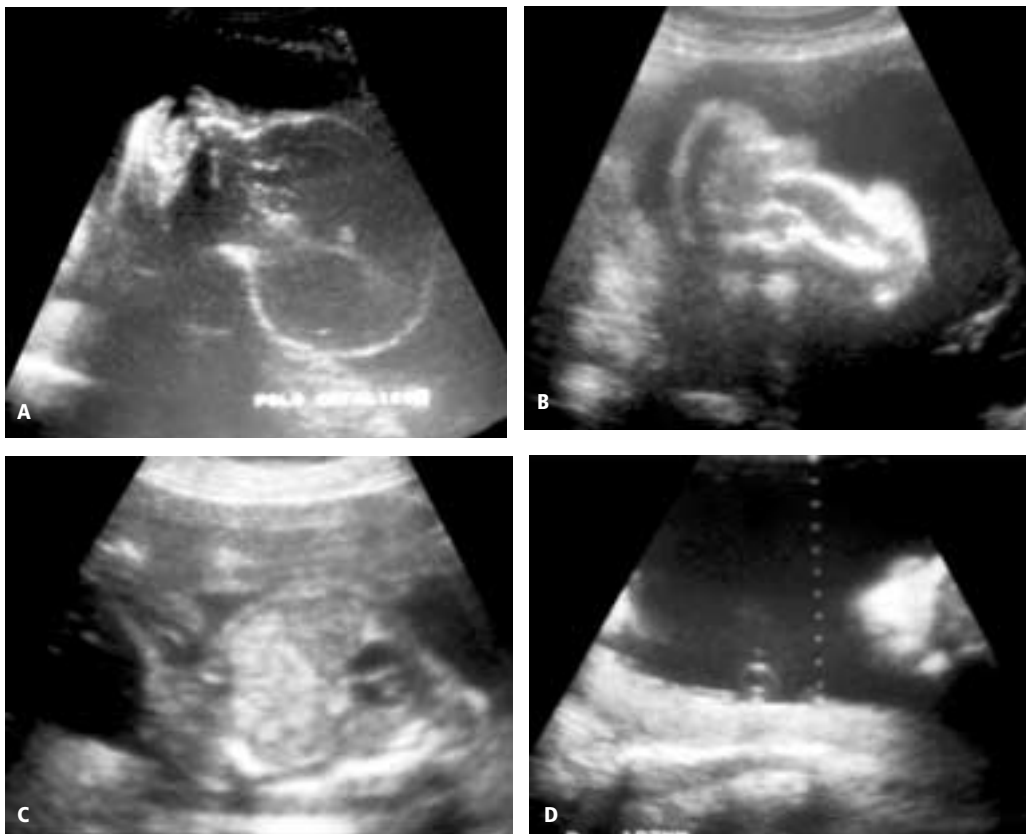
Las anomalías fetales músculo esqueléticas, se asocian a polihidramnios así como con otras anomalías concomitantes, en antecedentes familiares o síndromes intercurrentes.

Las interrogantes durante la exploración fetal para evaluar el sistema músculo esquelético son: 1.- ¿Los huesos largos son anormalmente cortos o tienen ausencia de porciones óseas? 2.- ¿Las extremidades están inmóviles o presentan postura anormal? 3.- ¿Hay deformidades sutiles de las manos o pies?

Se considera que existe displasia ósea cuando existen alteraciones en dos o más desviaciones estándar en el desarrollo del feto sí se incrementa esta diferencia durante las etapas posteriores, se confirma la displasia y no que existe retraso del crecimiento. Se crean otras interrogantes como son: a.- ¿Cuán severo es el acortamiento?, b.- ¿Los huesos están fracturados o incurvados? c.- ¿El tórax es pequeño? d.- ¿Qué forma tiene el cráneo?

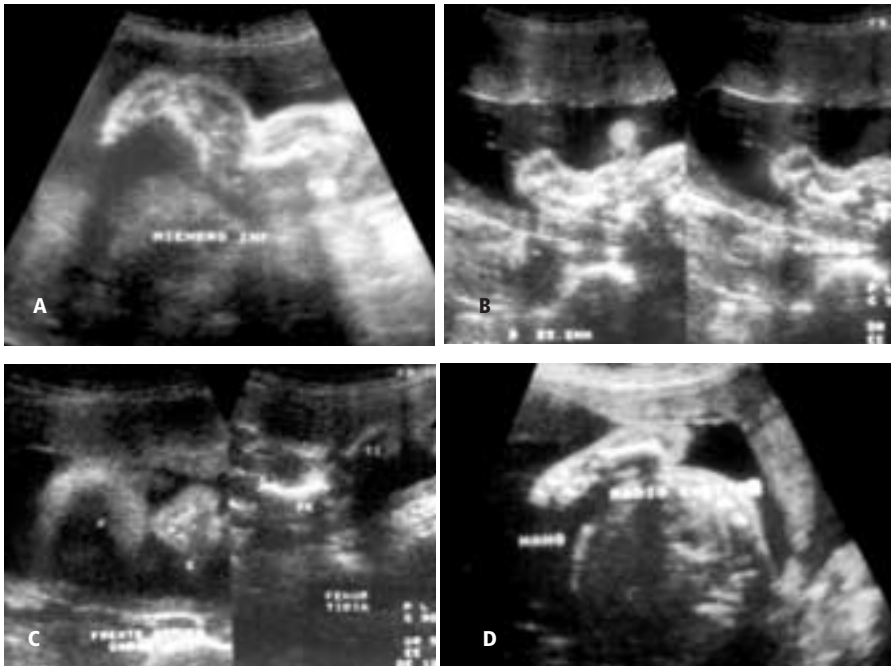
La respuesta y hallazgos con respecto a estas preguntas podrán encaminar al diagnóstico de la displasia

Caso 1. Displasia Tanatofórica



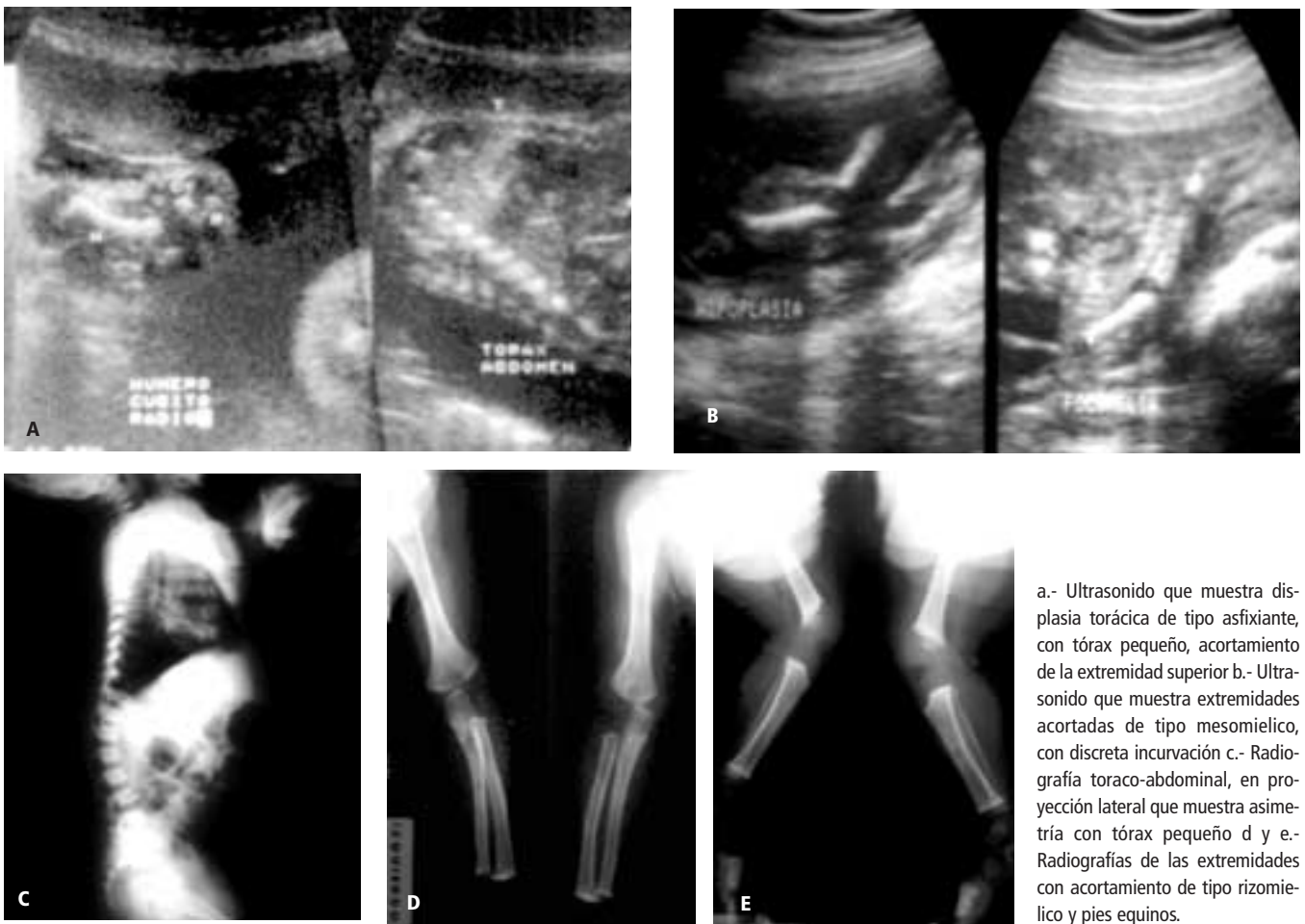
a.- Defecto del cráneo con tendencia treboliforme y craneosinostosis frontal, mandíbula amplia. b.- Acortamiento de las extremidades, principalmente distales, observando en la imagen el cúbito y el radio cortos (acromelia) así como incurvados. c.- Ultrasonido que muestra asimetría toraco-abdominal por tórax estrecho d.- Imagen obtenida de la cavidad uterina con polihidramnios.

Caso 2.- Acondroplasia Heterocigótica clásica



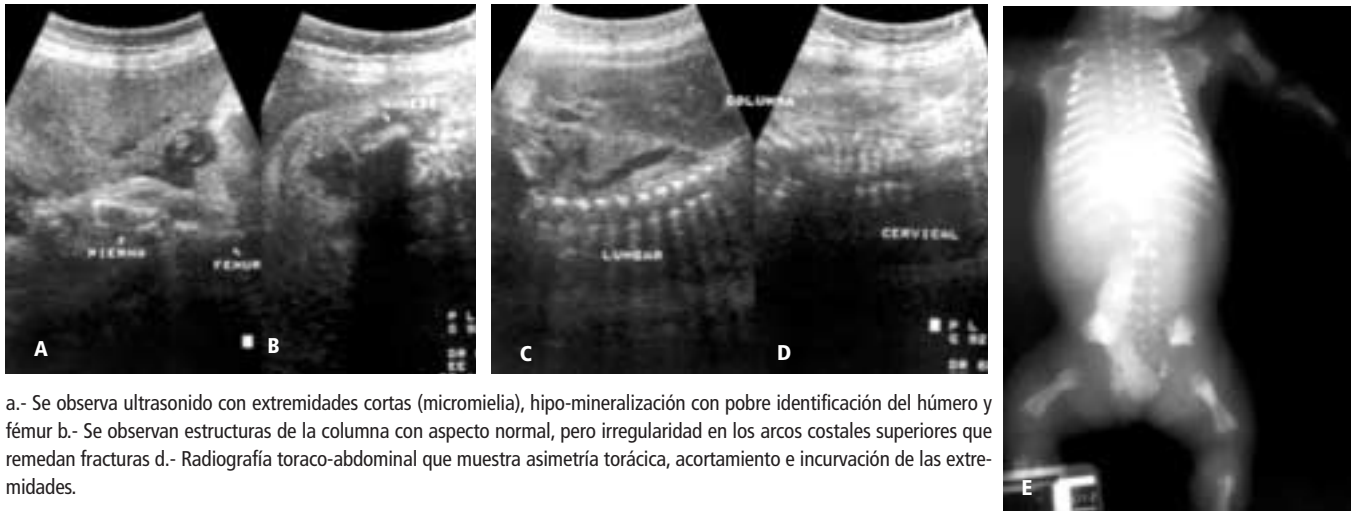
a y b.- Ultrasonido que muestra el acortamiento de las extremidades de tipo rizomelico (proximal)
 c: Se muestra imagen de cráneo prominente con base pequeña, frente amplia y nariz en silla de montar
 d: Se muestra acortamiento del antebrazo, presencia de mano con aspecto tridente.

Caso 3.- Displasia Condroectodérmica (Ellis Van Creveld)



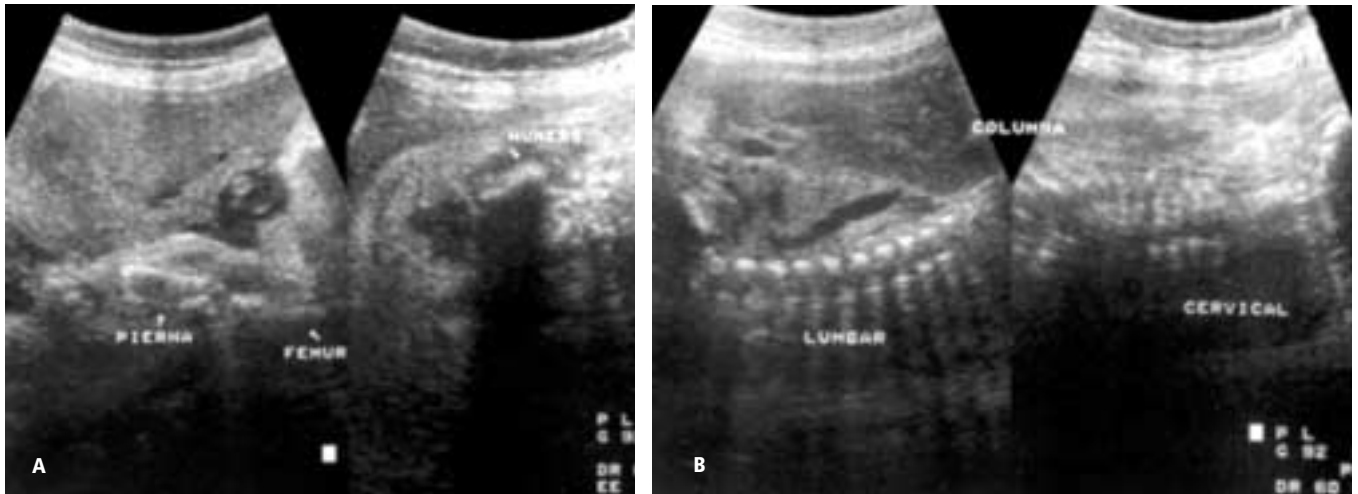
a.- Ultrasonido que muestra displasia torácica de tipo asfixiante, con tórax pequeño, acortamiento de la extremidad superior b.- Ultrasonido que muestra extremidades acortadas de tipo mesomielico, con discreta incurvación c.- Radiografía toraco-abdominal, en proyección lateral que muestra asimetría con tórax pequeño d y e.- Radiografías de las extremidades con acortamiento de tipo rizomielico y pies equinos.

Caso 4.- Osteogénesis Imperfecta



a.- Se observa ultrasonido con extremidades cortas (micromelia), hipo-mineralización con pobre identificación del húmero y fémur b.- Se observan estructuras de la columna con aspecto normal, pero irregularidad en los arcos costales superiores que remedan fracturas d.- Radiografía toraco-abdominal que muestra asimetría torácica, acortamiento e incurvación de las extremidades.

Caso 5.- Síndrome de regresión caudal (ausencia de desarrollo pélvico y de extremidades inferiores).



a.- Radiografía abdominal donde se identifica producto con ausencia de la región pélvica y de extremidades inferiores b.- Ultrasonido donde se muestra la columna lumbar con escoliosis y ausencia de las estructuras por debajo de este sitio.

como síndrome o como hallazgo único sí existe afección aislada.

OBJETIVO

Presentar los hallazgos ultrasonográficos de las malformaciones del sistema músculo esquelético detectadas durante la evaluación gestacional.

MATERIAL Y MÉTODO

Estudio de diez pacientes remitidas a exploración obstétrica para determinar edad gestacional, el examen se efectuó con transducción sectorial de 3.5 Mhz. Valorando las estructuras placentarias y al feto para determinar

su edad, obteniendo valores por medidas de diámetro biparietal, longitud femoral, circunferencia cefálica y abdominal; detectando en los productos alteraciones en la columna toraco-abdominal y extremidades principalmente con acortamientos.

Se obtuvieron imágenes longitudinales de la columna y de las extremidades afectadas, así como del cráneo y la región toraco-abdominal en su caso. Se efectuó correlación de los hallazgos descritos durante el parto o cesárea.

Existen dos tipos de displasia, las consideradas letales que incluyen: Displasia tanatófórica, Acondrogenesis, Displasia campomiélica, Acondroplasia dominante y la Condrodisplasia punteada. En las de pronóstico favorable se incluyen: Acondroplasia heterocigótica, Displasia

torácica asfijante, Displasia diatrófica y Displasia condroectodérmica.

La pérdida o anomalía focal de las extremidades se manifiesta con acortamiento focal de los huesos, segmentos o una extremidad, entre las cuales se denominan: acromelia, al acortamiento de los segmentos distales; mesomelia al acortamiento de los segmentos medio; rizomelia, al acortamiento de los segmentos proximales.

La ausencia focal se denomina: Ectrodactilia, ausencia de los dedos de pies y/o manos; hemimelia, ausencia distal de las extremidades a partir del codo o de la rodilla; Focomelia, ausencia o deformidad del segmento medio con presencia de segmento proximal y distal.

Se obtuvieron imágenes de dos casos con acondroplasia heterocigótica (clásica), un caso de osteogene-

sis imperfecta, tres casos con anomalías de extremidades aisladas, un caso de displasia tanatofórica, un caso de regresión caudal, un caso con displasia torácica y un caso de asociación con síndrome de Ellis Van Creveld.

Discusión

El estudio ultrasonográfico durante el embarazo permite demostrar las alteraciones morfológicas de los fetos y se considera importante la evaluación temprana para determinar las malformaciones asociadas que puedan comprometer la vida del feto. Se ha determinado que la exploración mínima a las 16 y 20 semanas de gestación se consideran indispensables para valorar la viabilidad y morfología fetal.

Se presentan algunas de las imágenes representativas de las patologías observadas.

Referencias

1. Congenital Defects in the newborn-difficulties in prenatal diagnosis. *Med Wieku Rozwoj*, 2000 Oct-Dec; 4(4):393-402
2. Prenatal sonographic diagnosis of skeletal dysplasias. A report of 47 cases. *Ann Genet* 2000 Jul-Dec; 43(3-4):163-169.
3. Bone dysplasia series. Acondroplasia, hypochondroplasia and thanatophoric dysplasia: review and update. *Can Assoc Radiol J*. 1999 Jun; 50(3):185-197.
4. Tips in Diagnosing fetal skeletal anomalies. *Obstetric Gynecol Clin North Am*. 1998 Sep; 25(3):553-571
5. Prenatal sonographic diagnosis of skeletal dysplasias-a report of the diagnosis and prognostic accuracy in 36 cases.
6. Donnenfield AQ, Mennuti MT, Second trimester diagnosis of fetal skeletal dysplasias. *Obstetric Gynecol Surv* 1987;42:199-217
7. Thomas RL, Hess IW, Johnson TRB, Prepartum diagnosis of limb shortening defects with associated hydramnios. *Am J. Perinatol* 1987;4: 293-299
8. Mahony BS. The extremities. In Nyberg DA, Mahony BS, Pretorius DH. *Diagnosis ultrasound of fetal anomalies. Text and Atlas* pp.492-562 Chicago, Year book Medical Publishers 1990.
9. Mahony BS, Evaluación ecográfica del sistema musculoesquelético fetal. En Callen PW. *Ecografía en obstetricia y Ginecología*. Pp. 27-313. Editorial Médica Panamericana, 3ª. Ed. 1997.